骨盤腔内に発生した悪性中皮腫の1例

熊本赤十字病院　病理診断科
井上 佳那子(CT)、野島 美知子(MT)、山下 祐(CT)、境 一(CT)、
津田 富夫(CT)、大塚 幸二(CT)、坂本 康弘(CT)、
長峯 理子(MD)、福田 精二(MD)

はじめに

- 体腔表面を被覆する中皮細胞より発生する悪性腫瘍
- 全悪性腫瘍の0.2～0.3%
- 男女比は、3:1
- 好発年齢は、40～70歳
- アスベスト暴露の既往者に多く発生することが知られている
- 好発部位：胸膜(70%)、腹膜(20%)、心嚢、精巣鞘膜
- 分類

上皮型	肉腫型	混合型	線維形成型
50～60%	10～20%	20～30%	わずか

症例

患　者：　50代　男性

既往歴：　特記すべき項目なし

現病歴：

下腹部の違和感を主訴に受診。
画像診断で骨盤腔内に10cmを超える巨大な軟部腫瘤を認め、悪性GIST、NEC、悪性リンパ腫が鑑別に挙げられた。確定診断目的で経直腸的にEUS-FNAが施行された。

検査所見：特記すべき項目なし

検　体：　軟部腫瘤　穿刺吸引

CT 画像

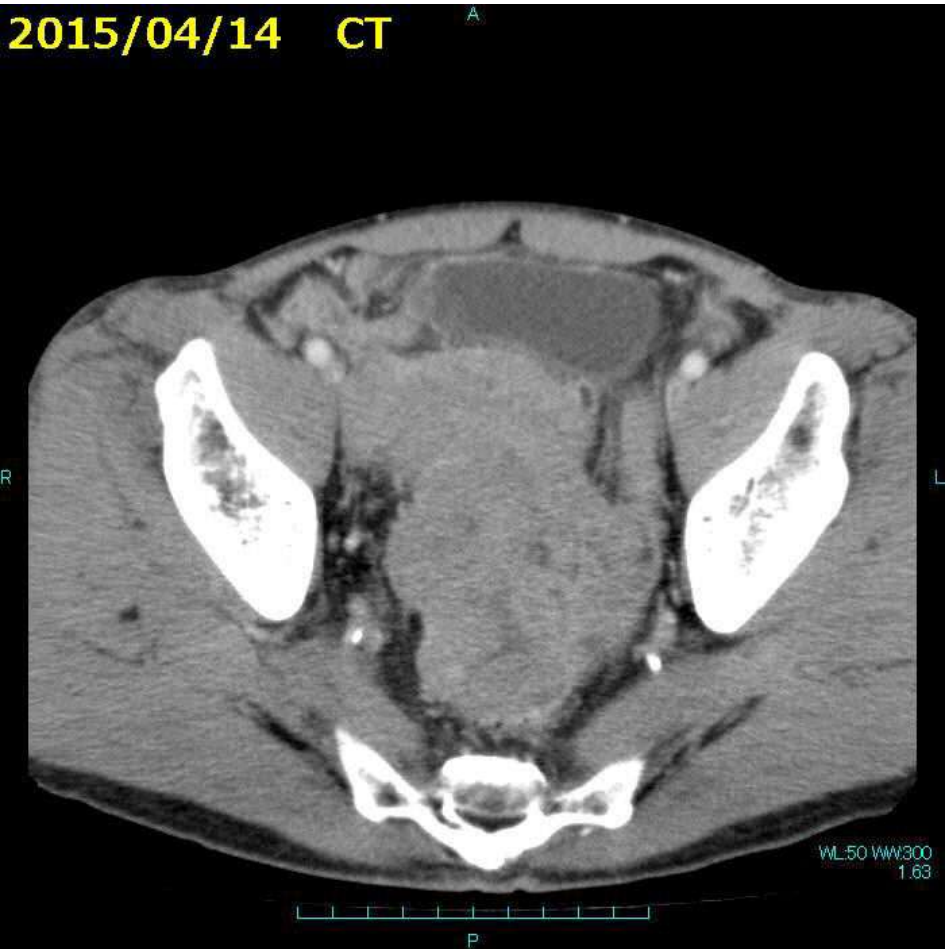
2015/04/14 CT
A
R
L
WL:50 WW:300
1.63
P

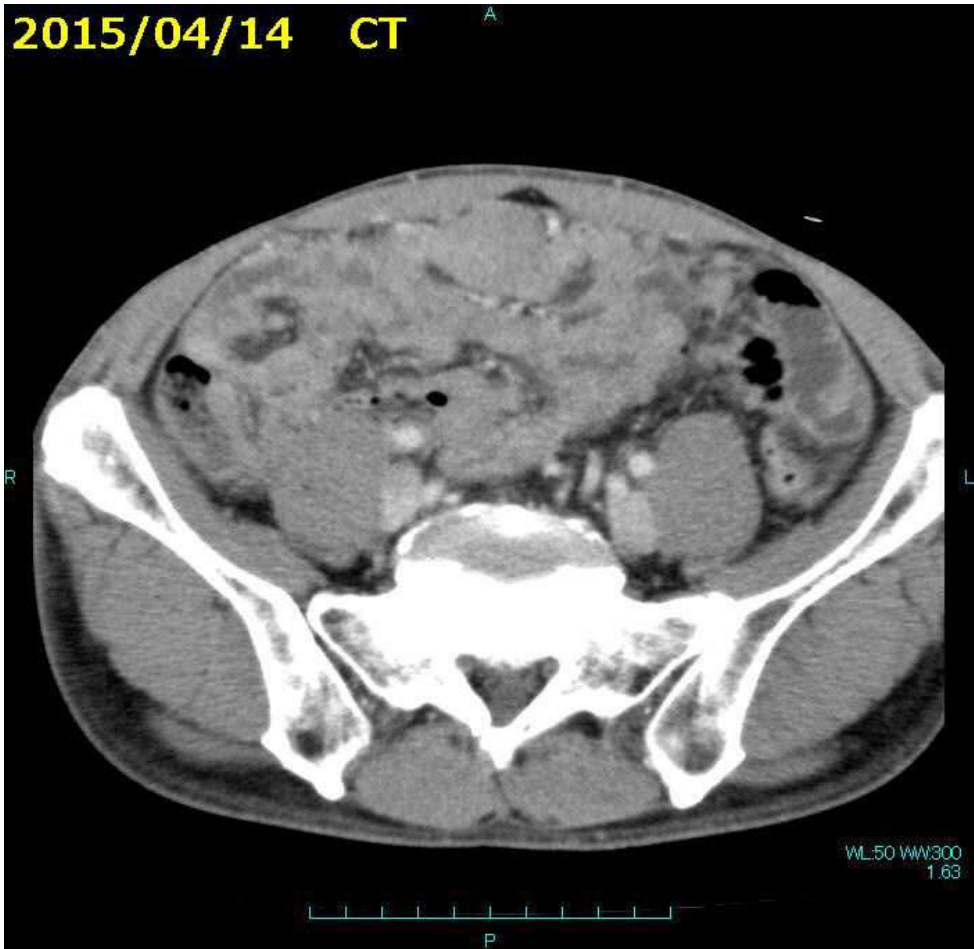
2015/04/14 CT
A
R
L
WL:50 WW:300
1.63
P

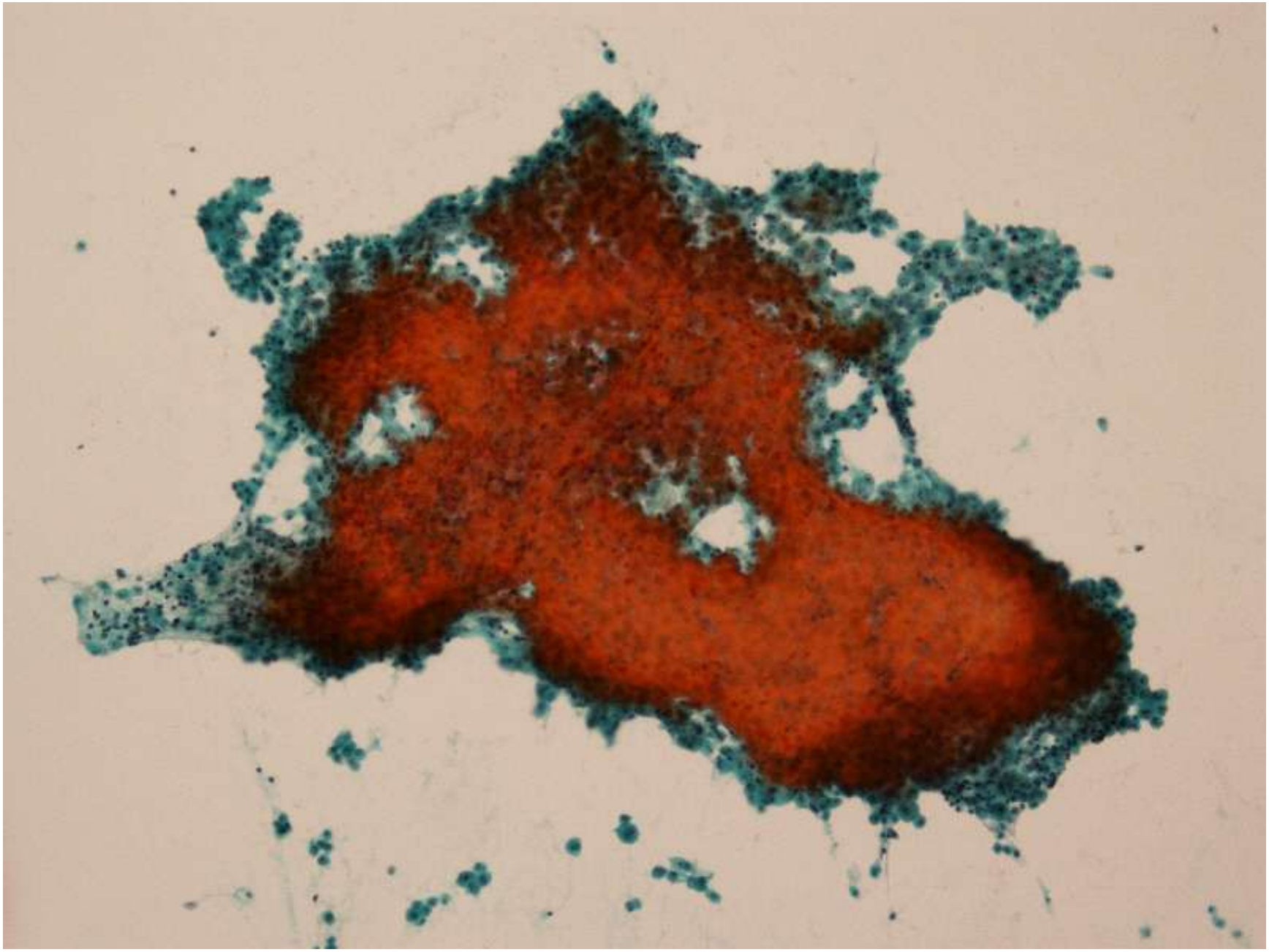

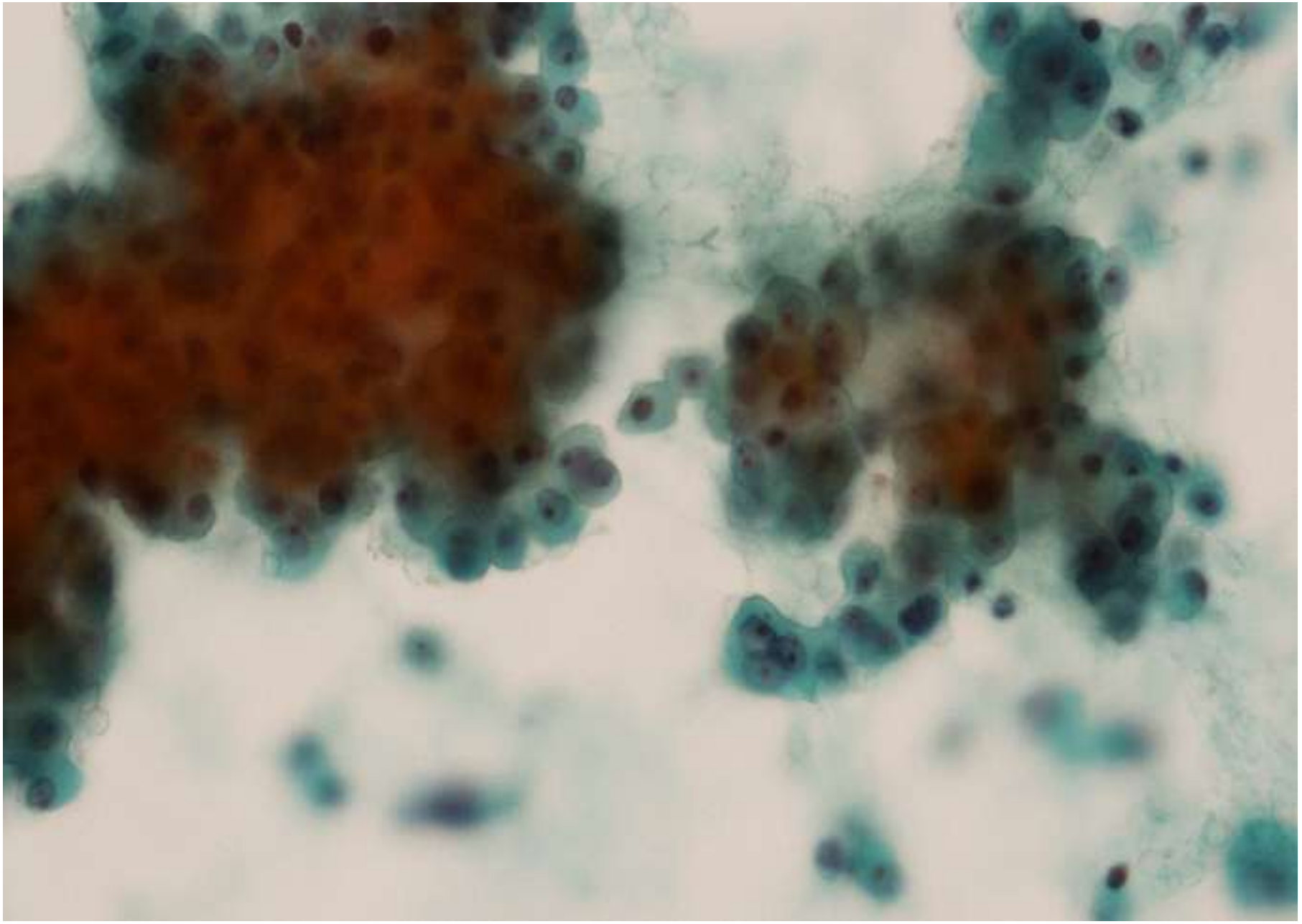

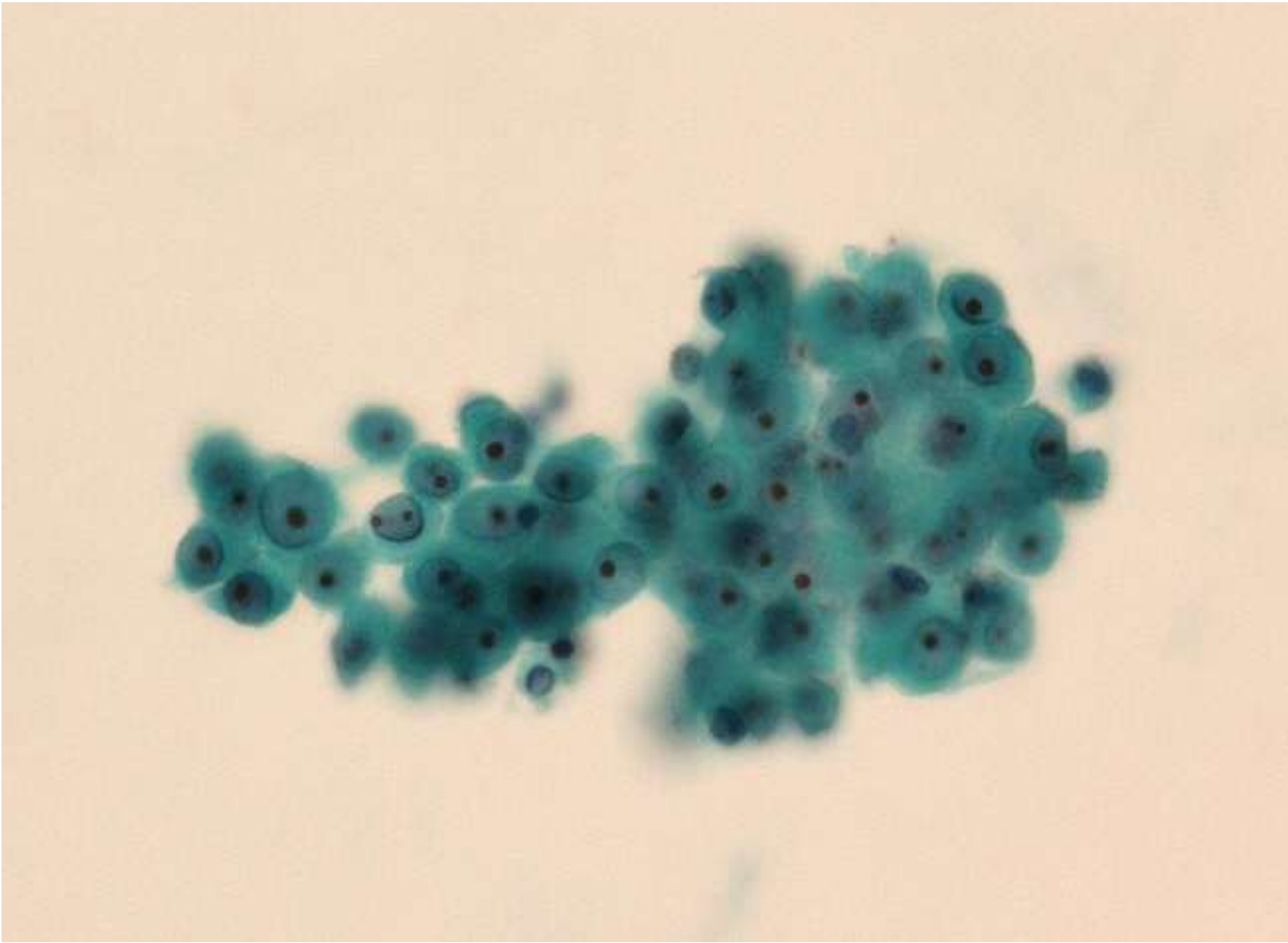

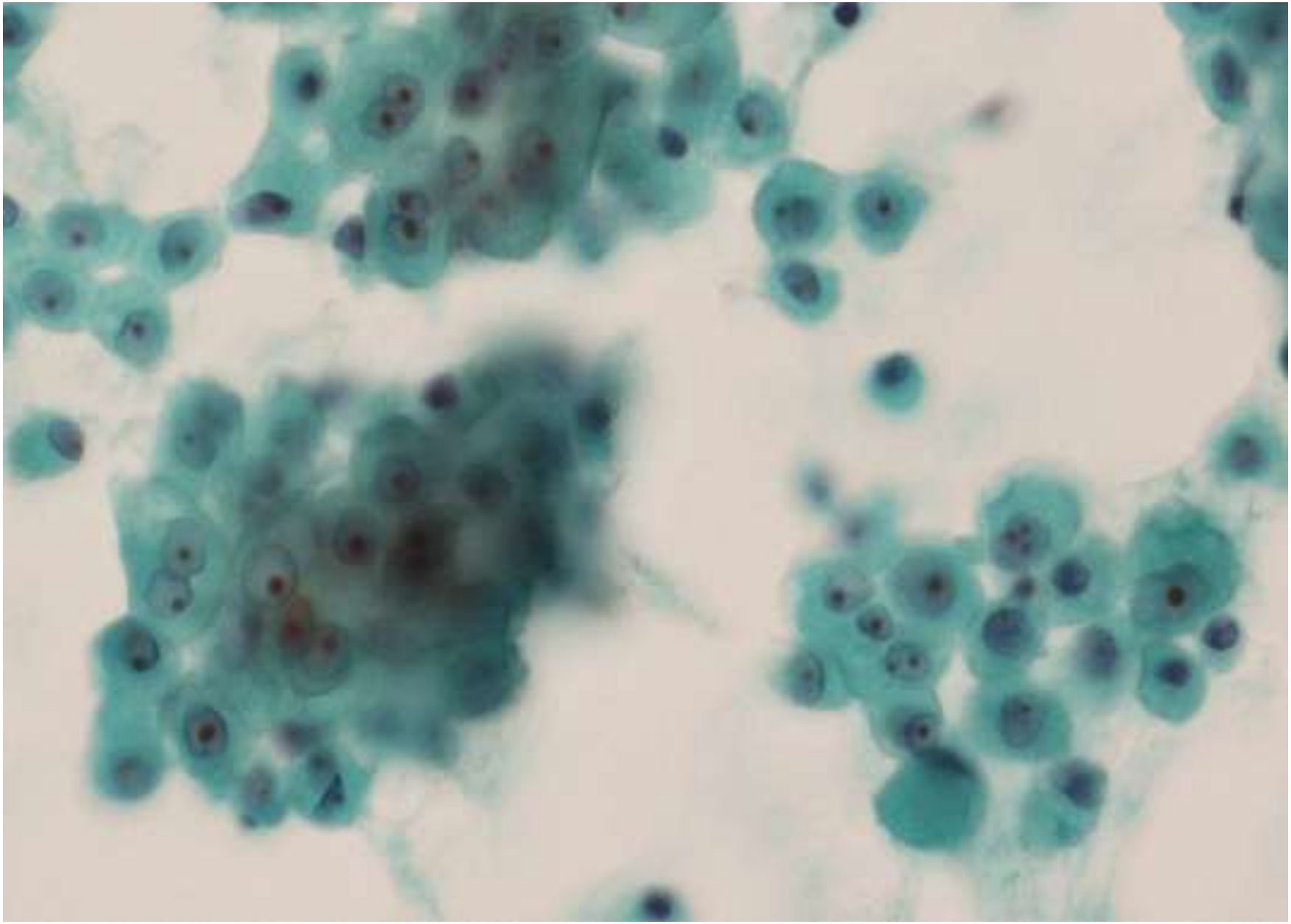

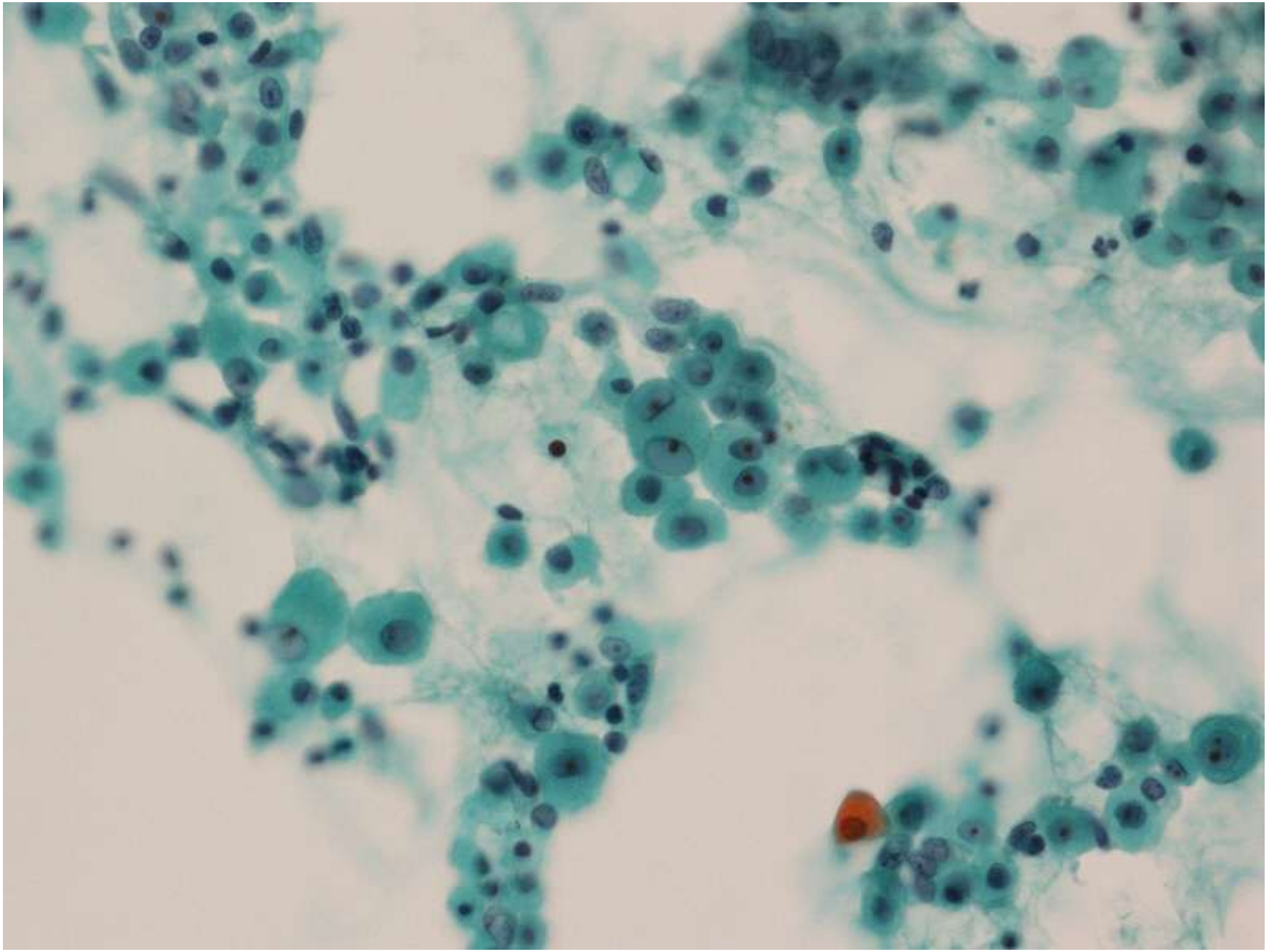

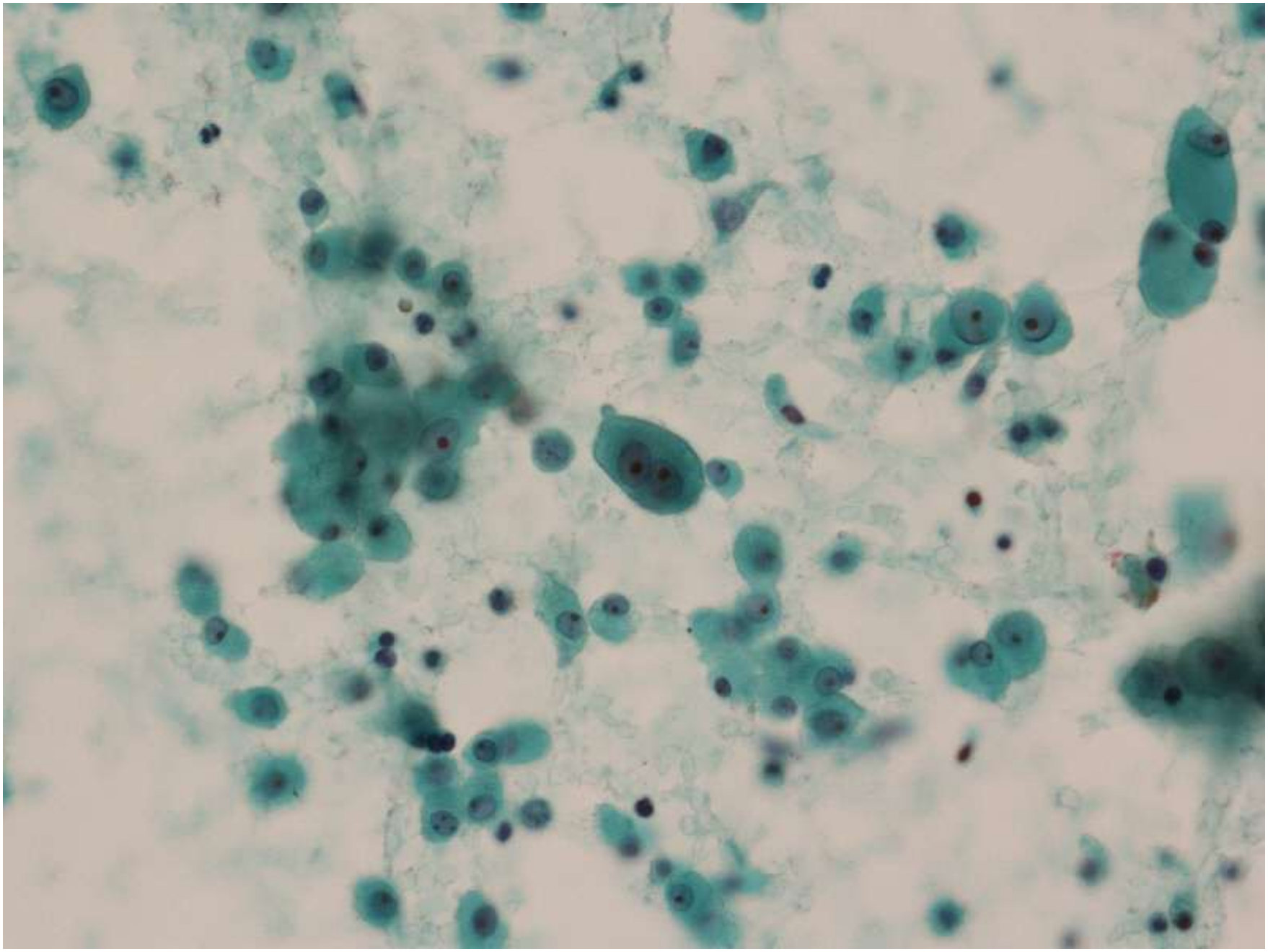

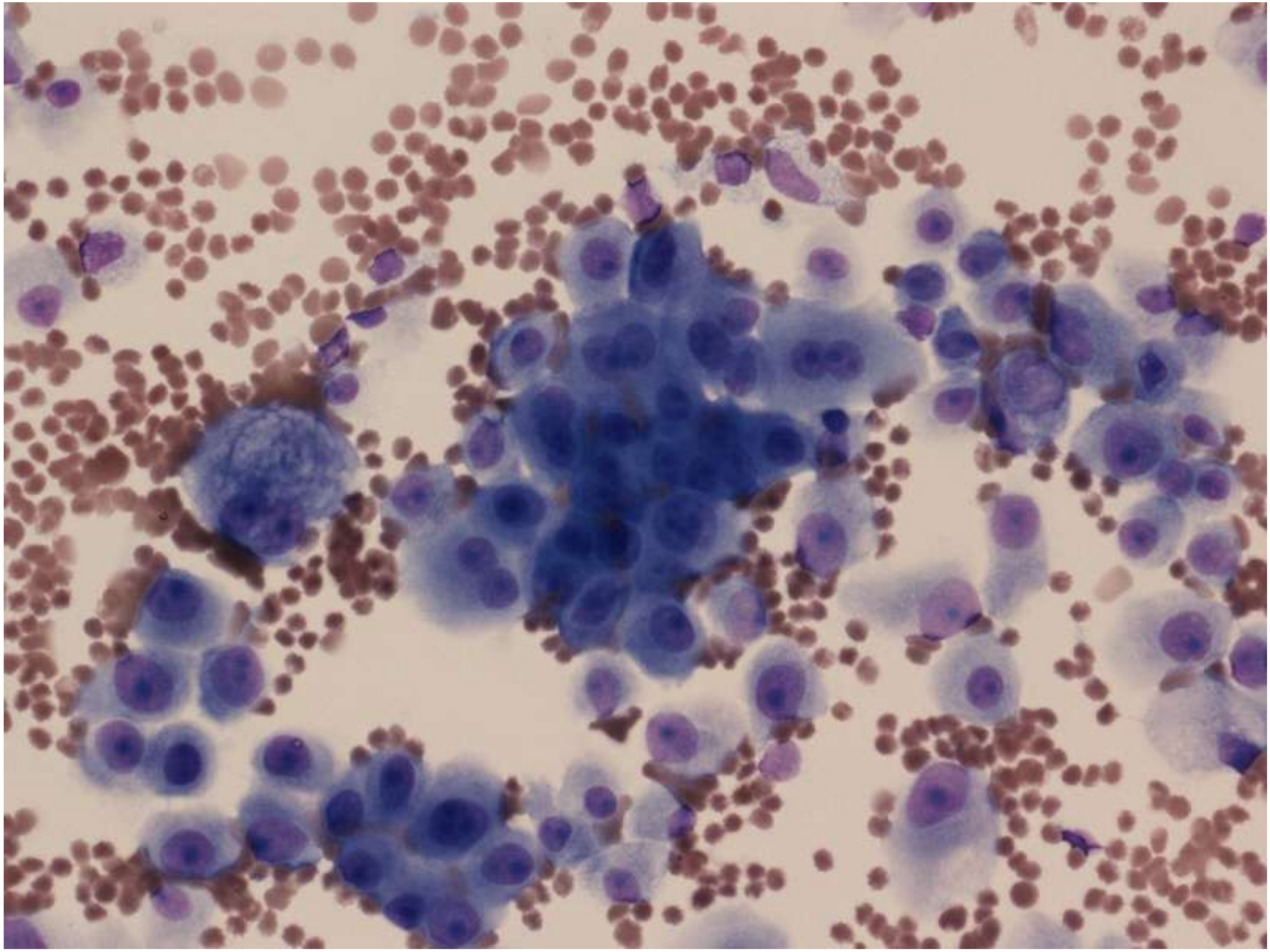

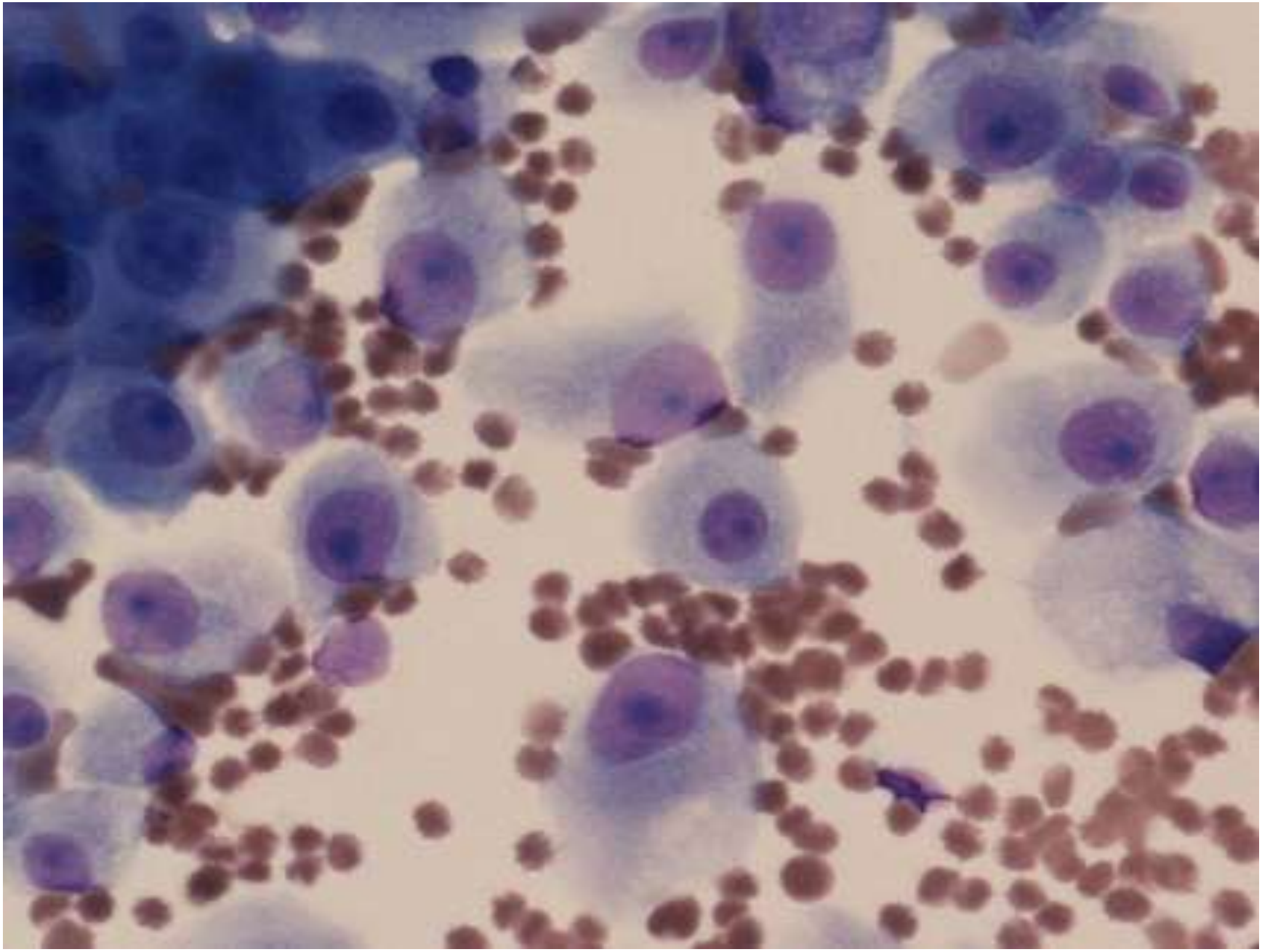

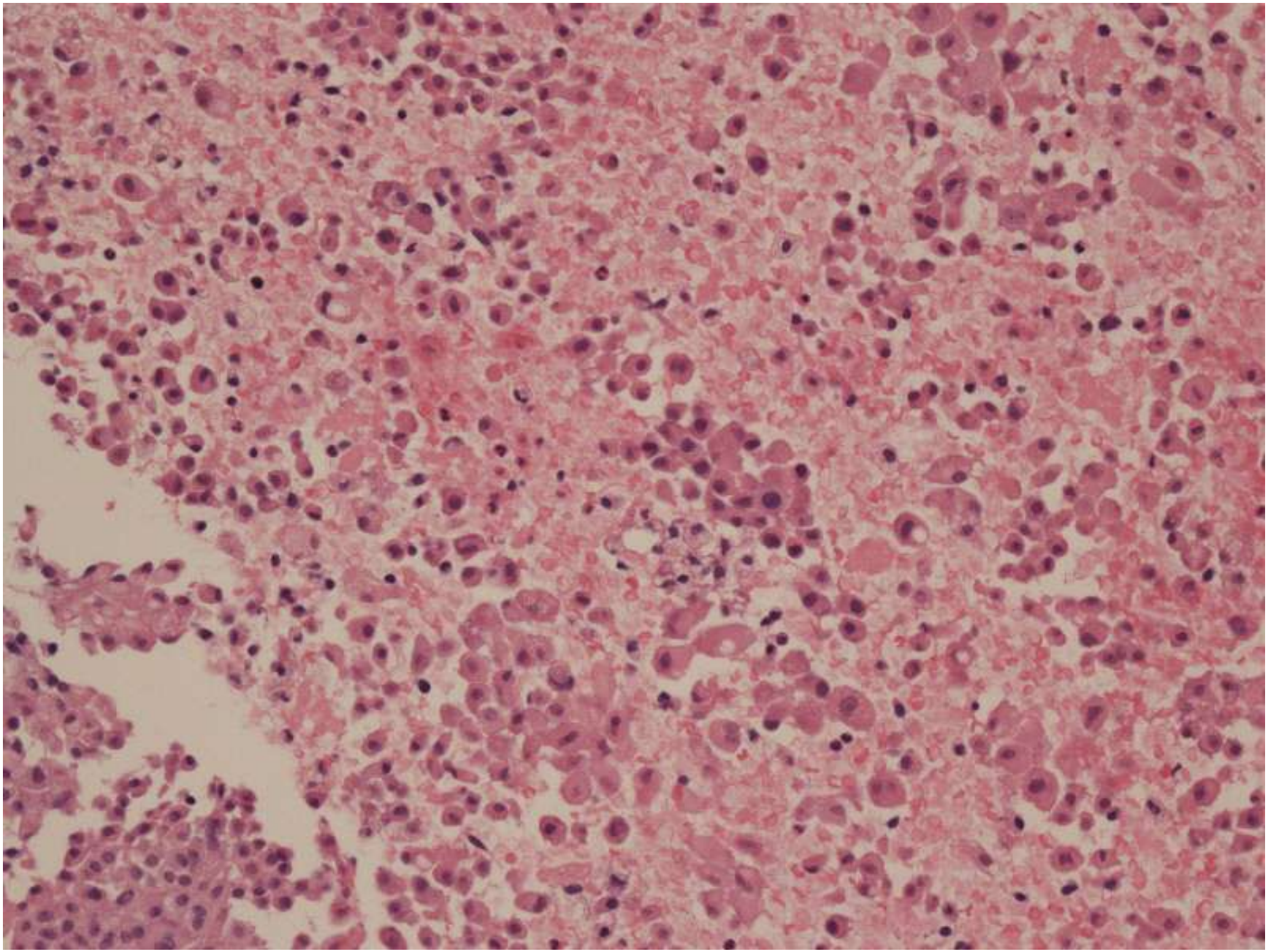

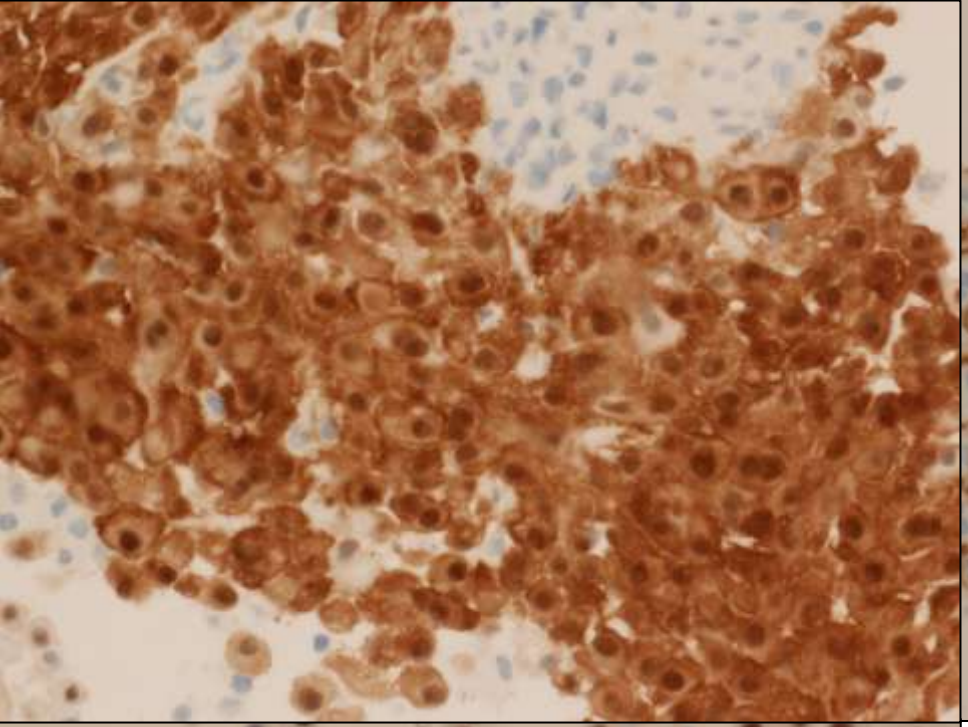

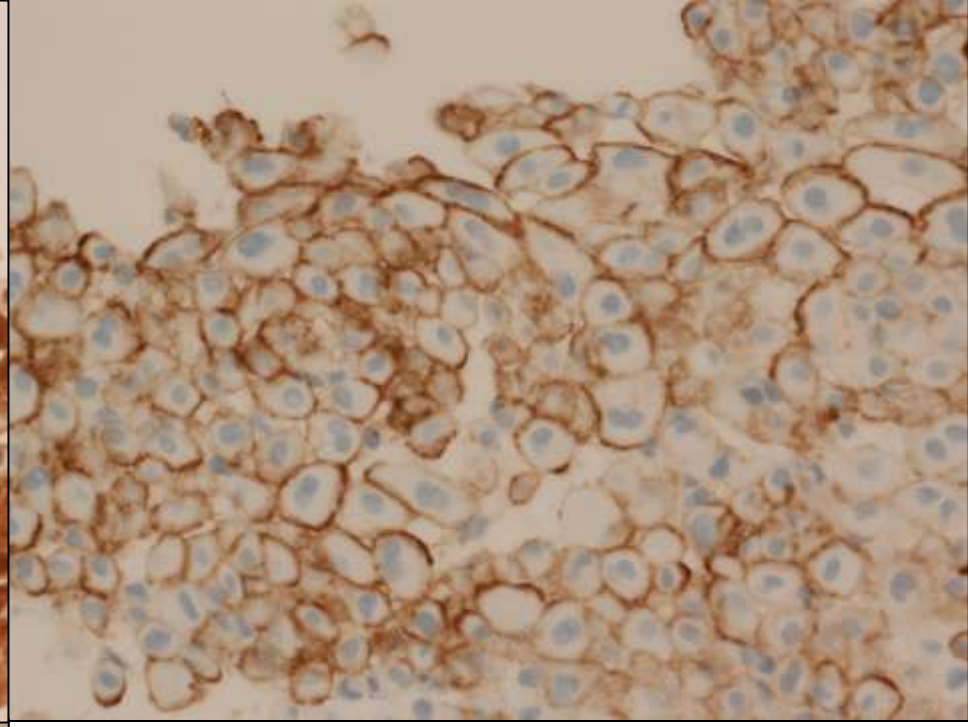

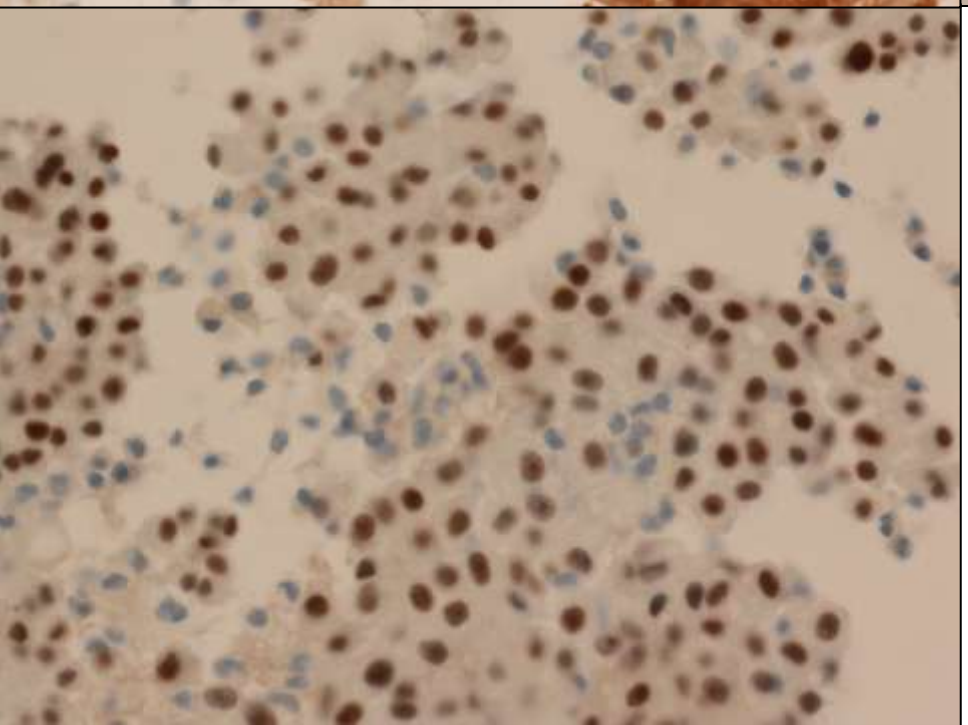

Calretinin

D2 - 40

WT 1

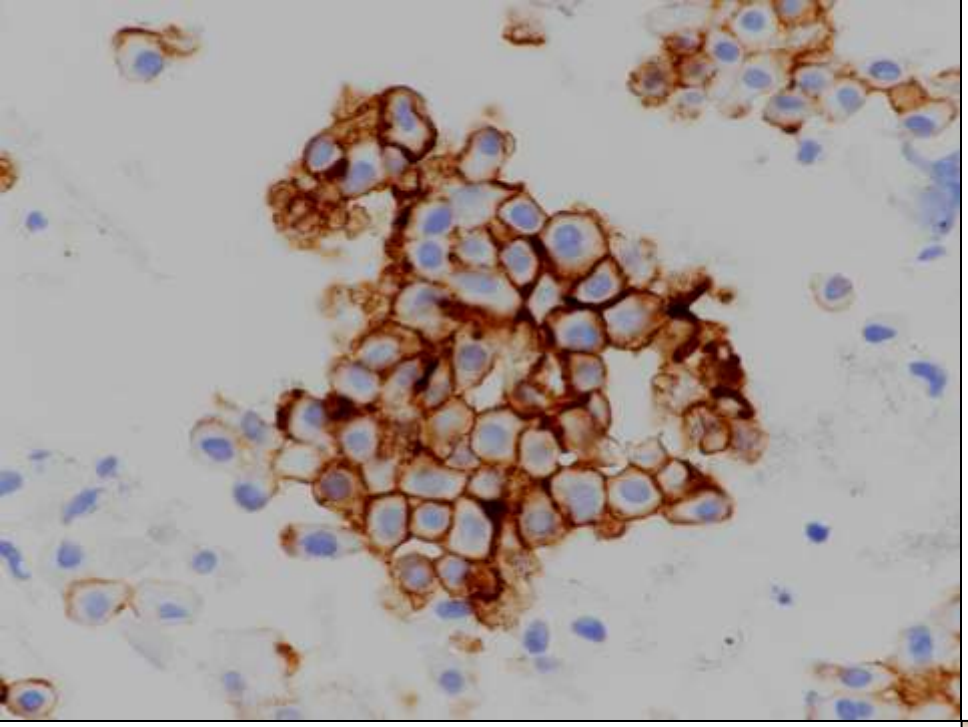

CD146

熊本総合病院　猪山賢一先生
より提供

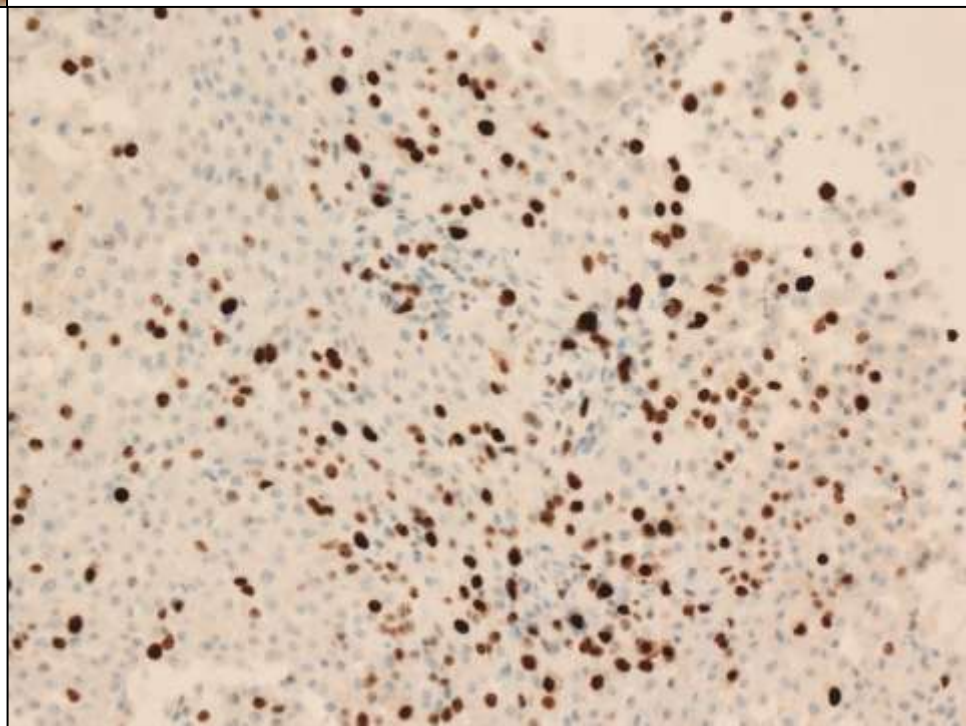

MIB 1
(標識率：約50%）

免疫染色の結果

Calretinin	+
D2-40	+
WT1	+
CD146	+
MIB1	約50%

AE1/AE3	+
CK7	+
CK20	-
LCA	-
S100	-
CEA	-

診断

悪性中皮腫（上皮型）

まとめ

- 骨盤腔内に発生した上皮型の悪性中皮腫を経験した
- EUS-FNA検体での細胞像は腹水や胸水に出現する中皮細胞と類似していた
- 多数出現する中皮細胞や、多核化細胞の出現は注意を要する
- 胸水や腹水細胞診のみでの確定診断は困難とされており、画像診断および免疫染色が有用である

謝辞

学会発表をするにあたり、免疫染色を提供していただきました熊本総合病院　病理診断科の猪山賢一先生に深謝いたします。